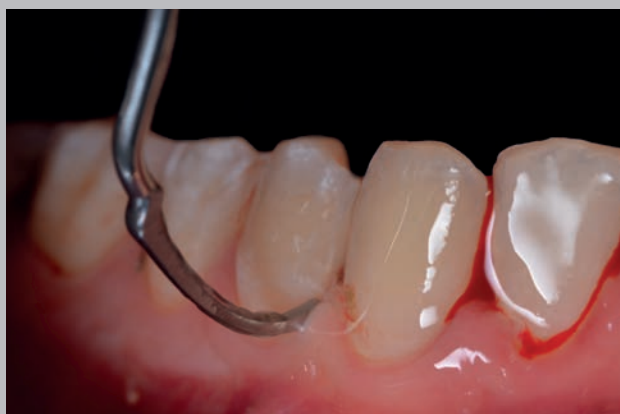

## → Mantenimento estetico funzionale dei tessuti parodontali mediante strumentazione ultrasonica



Dr. Andrea Butera



**Andrea Butera RDH**

PhD student Universitat de Valencia  
Professore a contratto Università di Pavia corso di laurea in igiene dentale  
Autore e Coautore di articoli scientifici nazionali ed internazionali

A. Butera, P. Covini, M. Furiani, C. Preda, A. Chiesa

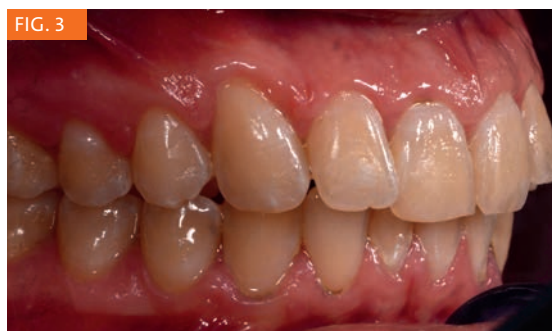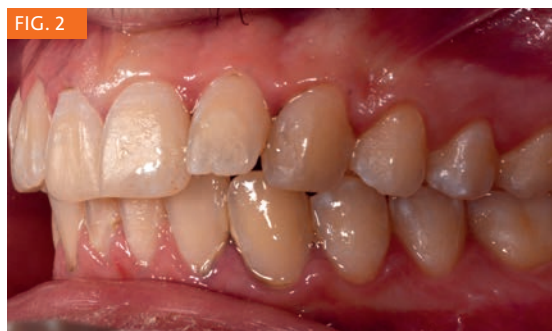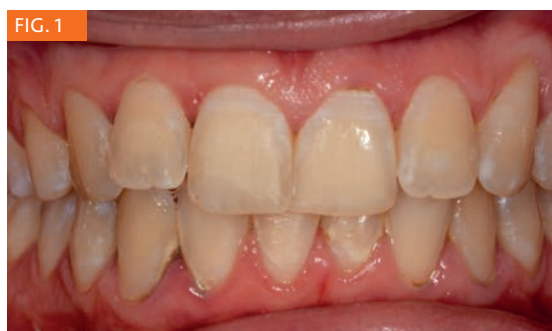## MANTENIMENTO ESTETICO FUNZIONALE DEI TESSUTI PARODONTALI MEDIANTE STRUMENTAZIONE ULTRASONICA

Un ruolo di fondamentale importanza nella gestione di casi parodontali complessi sta nell'ergonomia degli strumenti utilizzati per effettuare le consuete manovre di igiene orale professionale. Essa non solo permette di ottenere un risultato migliore dalla terapia eseguita, rendendo più accessibili anche i siti più complessi e di conseguenza aumentando l'efficacia dello strumento; ma anche di permettere all'operatore di lavorare correttamente dal punto di vista posturale, il che trova un riscontro positivo nelle patologie legate alla professione e migliora lo stress da burn-out lavorativo.

Si presenta alla nostra attenzione FF di anni 22 per una prima visita, lamentando una forte dolenzia a livello di diversi elementi dentali e abbondante sanguinamento durante le manovre di igiene orale domiciliare. Dopo aver compilato la scheda anamnestica si è passati all'esame extra e intra orale. All'esame obiettivo il paziente presenta ipertrofia a carico del margine gengivale libero, in particolare a livello della porzione interprossimale, che appare eritematoso e con gamme di colori variabili dal rosso porpora al ciano a causa dell'iperemia che caratterizza un forte stato infiammatorio come si può notare dalla figure 1, 2 e 3.

Si è passati dunque al charting e alla raccolta degli indici parodontali da cui possiamo diagnosticare la presenza di gengivite generalizzata e una parodontite lieve localizzata sia con presenza di pseudotasche causate dall'ipertrofia gengivale sia da siti che presentano effettivamente perdita di attacco clinico (CAL).

Nell'odontoiatria moderna è sempre più necessario ricercare un piano di trattamento personalizzato, che prenda in considerazione non solo le necessità prettamente cliniche che una



patologia necessita per essere risolta, ma anche il paziente in quanto persona, le sue esigenze e la sua disponibilità, che andranno inevitabilmente a condizionare il suo giudizio sull'esito della nostra terapia.

Tenendo conto di quanto sopra affermato si è optato per una seduta di OSFMD – One stage full mouth disinfection (a causa del poco tempo a disposizione del paziente, la sua tranquillità nell'affrontare la terapia in un'unica soluzione

**Fig. 1:** Immagine frontale della situazione iniziale

**Fig. 2:** Immagine laterale sinistra della situazione iniziale

**Fig. 3:** Immagine iniziale destra situazione iniziale

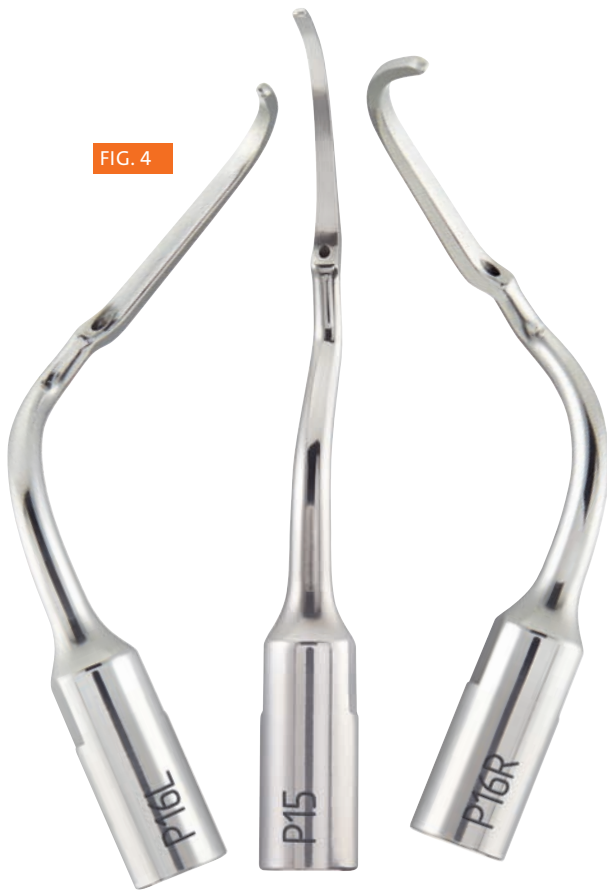


FIG. 4

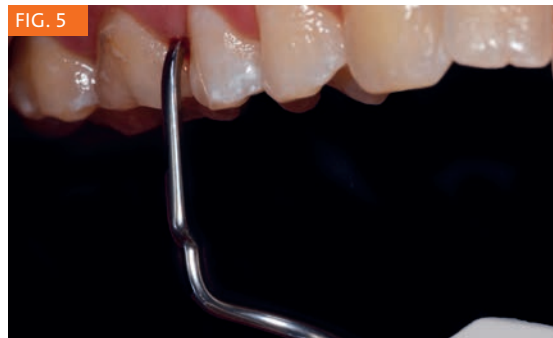

FIG. 5

Fig. 4: Nuovi inserti Mectron Perio Anatomic P15, P16L e P16R

Fig. 5: Inserto P16L durante il trattamento

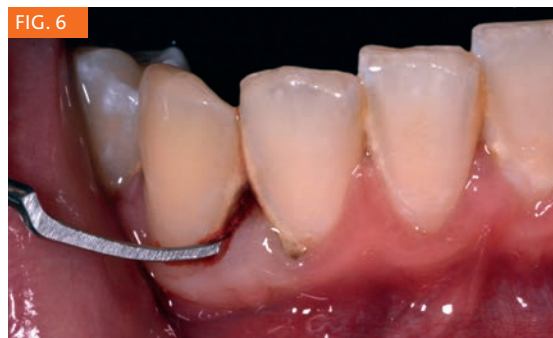

FIG. 6

Fig. 6: Inserto P15 durante il trattamento

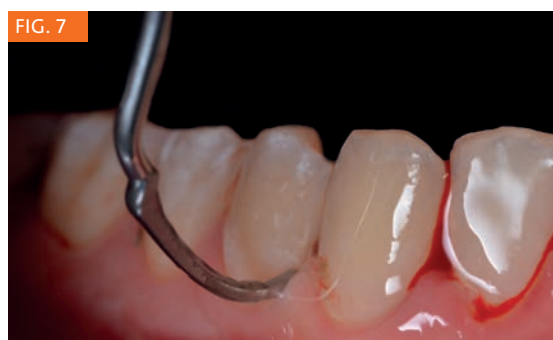

FIG. 7

Fig. 7: Inserto P15 in azione

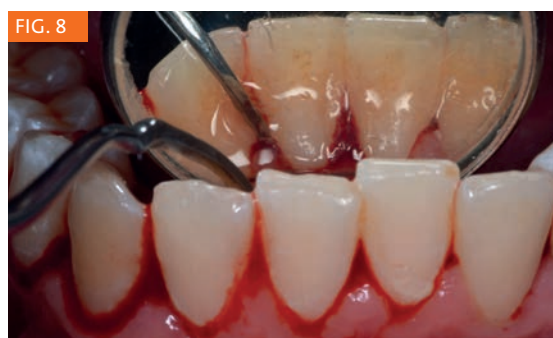

FIG. 8

Fig. 8: Inserto durante il trattamento nel settore anteriore linguale

e della sua volontà di ottenere un risultato nel più breve tempo possibile) per la bonifica del cavo orale, si è approcciato a questo trattamento prediligendo la mini-invasività della strumentazione utilizzata, questo per andare incontro ad altissime esigenze estetiche manifestate dal paziente motivate soprattutto dalla sua giovane età, ci si è quindi focalizzati principalmente sul ridurre al minimo la contrazione tissutale conseguente la guarigione della gengiva, che avrebbe inevitabilmente creato inestetismi soprattutto a livello interprossimale.

Per queste ragioni si è optato per il totale utilizzo di strumentazione ultrasonica per effettuare il debridement sopra e sotto gengivale, in particolare è stato utilizzato un ablatore piezoelettrico Mectron Multipiezo PRO su cui sono stati montati gli inserti S1 e S3 per trattare la porzione sopragengivale e gli inserti P15, P16L e P16R riportati in figura 4 per la parte esclusivamente sottogengiva che è stato possibile effettuare senza l'ausilio di alcun strumento manuale grazie alla loro sito-specificità e alla loro anatomia ispirata rispettivamente alla forma delle curettes di Gracey 1/2-11/12-13/14 che permette di raggiungere nicchie ritenive solitamente inaccessibili con la normale strumentazione ultrasonica enfatizzando l'ergono-

mia lavorativa e l'efficacia clinica, è stato altresì possibile sfruttare oltre alla capacità ablativa anche l'effetto cavitazione esercitato da tali inserti per l'eliminazione di tossine batteriche dalla tasca parodontale e dai tubuli dentinali. Terminata la fase di strumentazione è stato utilizzato un apparecchio per ozonoterapia sui siti che si presentavano cianotici per favorire una migliore guarigione e una riepitelizzazione più rapida del tessuto, nonché una sua stimolazione (figure 5-6-7-8).

**Fig. 9:** Immagine frontale post trattamento

**Fig. 10:** Immagine laterale destra post trattamento

**Fig. 11:** Immagine laterale sinistra post trattamento

**Fig. 12:** Sondaggio elemento situazione iniziale pre-trattamento

**Fig. 13:** Sito guarito post trattamento

**Fig. 14:** Sondaggio pre trattamento

**Fig. 15:** Situazione clinica di guarigione post trattamento

Sono state fornite quindi le istruzioni per una corretta igiene orale domiciliare quotidiana che comprendono l'utilizzo di uno spazzolino elettrico 3D/sonico almeno 3 volte al giorno e il passaggio di scovolini in materiale plastico (per favorire la stimolazione tissutale evitando danni a livello della papilla interdentale) negli spazi interprossimali almeno una volta al giorno. È stato aggiunto alla terapia meccanica un collutorio con clorexidina allo 0,20% due volte al di come supporto chimico per il controllo della placca batterica.

Al paziente è stato fissato un controllo a 30 giorni per valutare la risposta alla terapia causale, nelle figure 9-10-11 possiamo notare come durante questo mese si sia raggiunta la completa guarigione tissutale, la gengiva si presenta di un rosa corallo con il caratteristico bordo a lama di coltello, le papille appaiono normotrofiche senza alcun segno di recessione nonostante la fisiologica contrazione successiva alla guarigione come evidenziato dalle figure 12-13-14-15, al sondaggio abbiamo un rientro di tutti i siti patologici presenti prima del trattamento con assenza totale di sanguinamento. Il successo della terapia è dimostrato non solo in termini prettamente parodontali, con la risoluzione della patologia a carico gengivale, ma anche in termini estetici e di richieste poste dal paziente durante la prima seduta.

