LAB TRIBUNE
The World's Dental Lab Newspaper · Italian Edition

IMPLANT TRIBUNE

The World's Newspaper of Implantology · Italian Edition

Novembre 2019 - anno VIII n. 4 - Supplemento n. 2 di Dental Tribune Italian Edition - Novembre 2019 - anno XV n. 11 www.dental-tribune.com

AD

NEWS & COMMENTI
"Fare di più non significa fare meglio" 4

PRATICA & CLINICA
Telecamere intraorali 6

SPECIALE REGENERATION
Protezione fondamentale da complicanze a lungo termine 15
Rigenerazione ossea peri-implantare mediante l'utilizzo di una membrana in corticale e di particolato osseo di origine equina 16

AD

La IAO si interroga sulla terapia antibiotica in implantologia

Patrizia Gatto

Milano - Mercoledì 16 ottobre presso il Superstudio Più si è tenuta la Consensus Conference dei soci attivi IAO sul delicato e dibattuto tema degli antibiotici e le relative prescrizioni nel corso della terapia chirurgico-implantare.

› pagina 5

© Tueor Servizi

Programmazione software e chirurgia guidata per impianti REX PiezoImplant

Andrea Alberghini Maltoni, Alberto Rebaudi, Marius Marcu

L'impianto REX PiezoImplant è stato pensato per un facile inserimento all'interno di creste ossee sottili, dove non è fisicamente possibile inserire impianti standard di sezione circolare. Per una migliore gestione di queste situazioni ed un corretto posizionamento implantare, in relazione al limitato volume osseo disponibile, l'implantologia computer guidata consente oggi di pianificare l'intervento e di realizzare una mascherina chirurgica che guidi l'operatore nell'inserimento degli impianti, sfruttando al meglio la disponibilità ossea attraverso una chirurgia mininvasiva.

Questo lavoro introduce un metodo per la progettazione del caso e la realizzazione di una guida chirurgica espressamente realizzata per il posizionamento dei nuovi impianti REX PiezoImplant attraverso la preparazione piezoelettrica del sito implantare.

Per poter utilizzare gli inserti da taglio piezoelettrici, è stata realizzata una nuova chiave di guida per mascherine chirurgiche con sezione rettangolare, adeguata alla forma degli inserti per la metodica REX.

La pianificazione della posizione degli impianti, la progettazione e la stampa delle guide, possono essere facilmente eseguite con software 3D adeguati, in grado di generare dei file leggibili da stampanti 3D.

› pagina 12

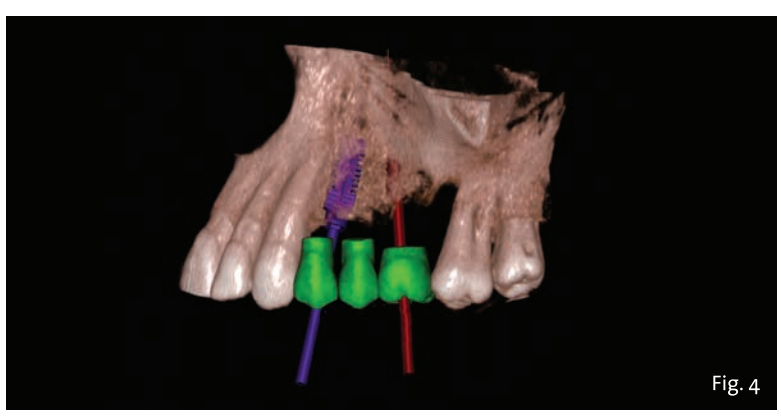
Fig. 4

AD

Programmazione software e chirurgia guidata per impianti REX PiezoImplant

Dr. Andrea Alberghini Maltoni, Dr. Alberto Rebaudi**, Odt. Marius Marcu****

** Laureato in Odontoiatria e Protesi Dentaria presso l'università di Genova. Docente presso i corsi annuali di perfezionamento in implantologia, rigenerazione ossea, innesti ossei, carico immediato e implantologia guidata dell'Università di Genova, Bari, Palermo, Milano, Brescia.*
*** Laureato in Medicina e chirurgia, presso l'Università degli Studi di Genova. Specialista in Odontostomatologia, presso l'Università di Genova perfezionato in Laserchirurgia, presso l'Università di Genova. Professore a contratto, Università degli Studi di Genova.*
**** Diplomato odontotecnico a Firenze, specializzato nell'utilizzo di sistemi CAD-CAM seguendo il work-flow totalmente digitale.*

‹ pagina 1

La pianificazione implantare necessita di impianti virtuali; per questo caso è stato utilizzato il software "Implant 3D ver. 9 – Medialab" che ha inserite nella sua libreria le forme degli impianti REX Piezoimplant e le relative soluzioni protesiche.

Al fine di ottenere un modello virtuale contenente tutte le informazioni per una corretta pianificazione del caso, la scansione delle arcate dentali in relazione occlusale viene abbinata alla scansione CBCT, e si prendono in considerazione: la quantità ossea in spessore ed altezza, la qualità ossea, gli spessori gengivali, lo spazio protesico e la situazione occlusale.

Questa pianificazione consente di allineare la chiave agli assi degli impianti selezionati e di progettare una guida chirurgica appropriata, adattata e stabilizzata in relazione allo spazio disponibile, stabilizzata in questo caso con precisione sui denti vicini o con dei pin la cui posizione può essere progettata direttamente con lo stesso software.

A progetto effettuato la guida viene esportata in formato leggibile STL verso una stampante 3D e quindi stampata, si ottiene così la guida chirurgica.

Introduzione

Gli impianti dentali in titanio hanno dimostrato il loro successo con una guarigione ad impianto sommerso e non sommerso, sia con inserimento avvitato che press-fit. Per favorire l'osteointegrazione dell'impianto è opportuno rispettare i fattori biologici limitando il danno osseo al momento della preparazione ed eliminando la possibilità di micromovimenti dell'impianto nel sito implantare.

Prima di caricare l'impianto è necessario attendere un tempo di guarigione sufficiente. Non va pertanto sottovalutata la selezione dei pazienti con condizioni anatomiche e generali favorevoli, la scelta del tipo di riabilitazione protesica e le condizioni di carico. Bisogna inoltre poter valutare gli spessori dei tessuti molli disponibili e l'integrazione estetica dei manufatti protesici.

Se consideriamo la quantità di fattori che è necessario tenere in considerazione, allora riusciremo a dare il giusto peso alla fase di progettazione e di programmazione del caso implantare.

Per la fase di progettazione sono oggi disponibili sofisticati software 3D che possono contenere tutte le informazioni necessarie alla progettazione, unendo con precisione le immagini radiografiche alle scansioni delle arcate con i relativi riferimenti occlusali. Questi software possono aggiungere alle immagini anche i profili degli impianti e delle parti protesiche, per ottenere un progetto che tenga conto sia delle esigenze chirurgiche che protesiche.

In particolare se ci riferiamo a creste ossee particolarmente sottili, dobbiamo tenere presente che gli impianti richiedono un adeguato spessore osseo sui lati vestibolare e linguale al fine di mantenere stabili i tessuti ossei e gengivali per evitare la formazione di deiscenze e recessioni. Inoltre nelle creste sottili, la posizione e l'angolazione dell'impianto è particolarmente importante per semplificare le procedure protesiche per una corretta anatomia funzionale ed un'estetica gradevole.

La pianificazione software della chirurgia e l'utilizzo di una guida per il corretto posizionamento dell'impianto, ci permette non solo di ottenere il posizionamento implantare nel rispetto dello spessore osseo disponibile, ma anche di ricercare la migliore soluzione protesica con una sensibile riduzione del rischio di errore.

Lo scopo del presente lavoro è quello di realizzare un progetto implantare preoperatorio per una cresta ossea sottile, che tenga conto dei principali requisiti chirurgico protesici. Questo lavoro ha permesso di realizzare una mascherina adatta a guidare gli inserti piezoelettrici utilizzati per l'inserimento del nuovo impianto Rex Piezoimplant dal profilo cuneiforme.

Case report

Arriva all'osservazione un paziente di 67 anni, il quale in seguito a dei problemi parodontali aveva perso i denti in posizione 24, 25 e 26. Il paziente manifestava una importante forma di atrofia che in pochi anni ha ridotto il volume osseo in maniera considerevole (Figg. 1, 2).

Il paziente ha portato una protesi parziale rimovibile con ganci su 23 e 27 per alcuni anni, in quanto non aveva accettato di sottoporsi alle chirurgie ricostruttive necessarie per una terapia implantare.

In seguito a sopraggiunta eccessiva mobilità dell'elemento 27, il paziente ha chiesto nuovamente la possibilità di una riabilitazione fissa. Inizialmente lo stesso ha rifiutato la terapia implantare perché richiedeva una chirurgia ossea per aumentare lo spessore della cresta. Ha invece accettato una terapia riabilitativa minimamente invasiva, che prevedeva l'inserimento di un nuovo impianto REX Piezoimplant TL 1.8 e di un impianto a vite, senza dover ricorrere a procedure di aumento di volume osseo.

Dopo aver effettuato una radiografia cone beam del secondo quadrante con "Planmeca ProMax 3D Mid Multi-Fov" e dopo un'attenta diagnosi, si è potuto misurare l'entità dell'atrofia ossea, infatti, in zona 24, la cresta ossea aveva uno spessore di 2.9 mm (Fig. 3) e presentava una notevole concavità vestibolare che complicava il piano di trattamento.

Per poter avere una visione globale del caso sulla stessa immagine di lavoro, è stata rilevata l'impronta digitale del quadrante e del suo antagonista con lo scanner intraorale "Plammeca Emerald" in occlusione.

Attraverso il matching dell'immagine radiologica e ottica, è stato possibile, tramite il software implant 3D, effettuare la simulazione implantoprotesica attraverso una ceratura diagnostica digitale in grado di riprodurre la forma futura degli elementi mancanti. Questo si è rivelato un importante ausilio per definire una posizione implantare compatibile con il progetto protesico.

Utilizzando i profili degli impianti presenti nella libreria del software Implant 3D, ho posizionato virtualmente l'impianto REX in posizione 24 ed un secondo impianto a vite in posizione 26, tenendo conto della disponibilità ossea e delle esigenze protesiche (Figg. 4, 5).

La scelta di unire nello stesso progetto l'inserimento di un impianto a cuneo e di un impianto a vite, è stata determinata dalla disponibilità dello spessore osseo; la cresta infatti misurava circa 3 mm in posizione 24 - 25, dove è stato previsto l'inserimento di un impianto REX Piezoimplant, dello spessore di 1.8 mm e di lunghezza 11 mm (Fig. 6). In posizione 26 invece è stato previsto un impianto cilindroconico a sezione circolare "Ghimas evo slim fit 3.5 x 10mm". Essendo REX PiezoImplant e gli impianti a vite entrambi osteointegrabili, sarà senz'altro possibile utilizzarli come pilastri dello stesso ponte.

A questo punto del progetto, si è presa la decisione di eseguire il caso in chirurgia guidata per poter inserire gli impianti in una posizione compatibile sia per disponibilità ossea che per rispondere alle esigenze di una protesi avvitata.

Interessante notare come con l'ausilio del software, utilizzando la riproduzione virtuale della ceratura diagnostica, sia possibile allineare l'asse implantare all'elemento protesico in maniera ottimale, utilizzando come riferimento il prolungamento dell'asse dell'impianto e facendolo emergere nella posizione ottimale al centro della corona protesica (Figg. 4, 5).

In assenza di informazioni protesiche, come spesso succede, la posizione implantare suggerita dall'anatomia ossea non coincide poi con la posizione ideale per la protesi.

A progetto ultimato, con GuideDesign è stata disegnata al CAD la guida chirurgica specifica per l'impianto a cuneo e per l'impianto a vite (Fig. 7).

› pagina 13

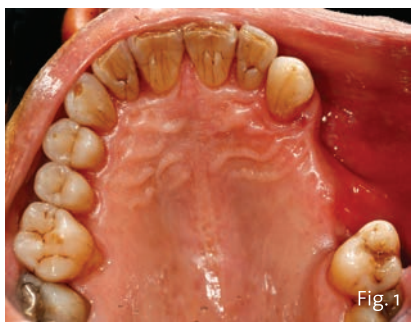

Fig. 1 - Caso clinico iniziale.

Fig. 2 - Cone beam, visione panoramica del caso iniziale (CBCT).

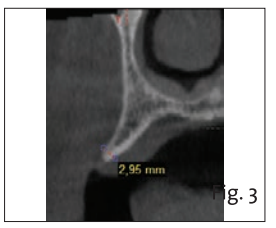

Fig. 3 - Misurazione dello spessore osseo con il software Implant 3D nel punto in cui verrà progettato l'impianto Rex.

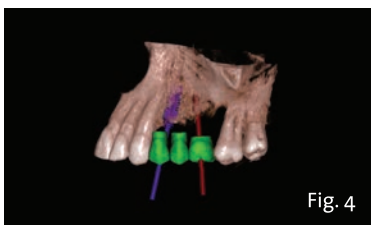

Fig. 4 - Progettazione implantoprotesica con il software. Scansione radiologica e ceratura diagnostica fatta dall'odontotecnico. Da notare l'asse implantare come cade al centro del dente.

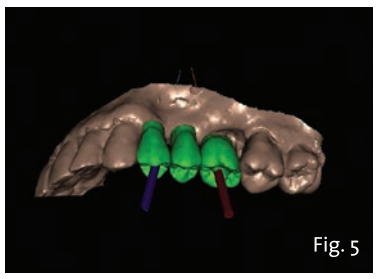

Fig. 5 - Progettazione implantoprotesica con il software. Scansione ottica intraorale e ceratura diagnostica. Da notare l'asse implantare come cade al centro del dente.

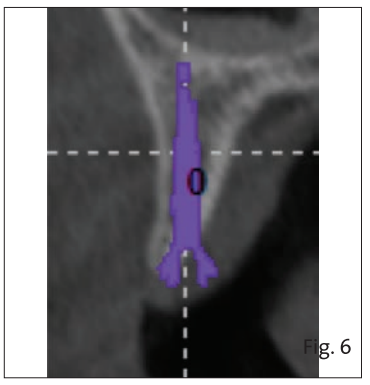

Fig. 6 – Progettazione impianto a cuneo REX Piezoimplant.

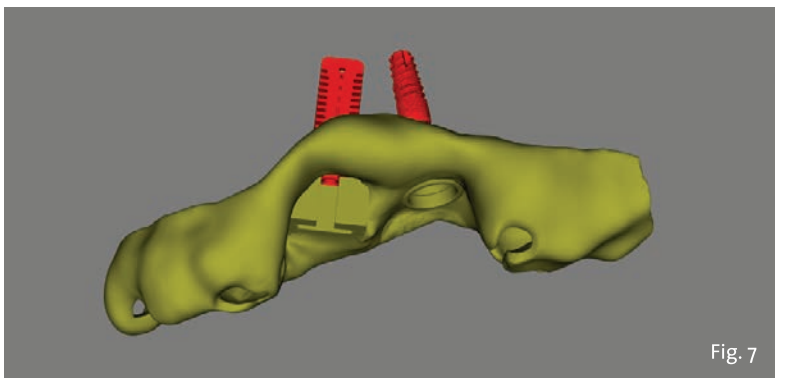

Fig. 7 - Disegno dima chirurgica per impianto a cuneo REX PiezoImplant e dell'impianto cilindrico convenzionale (produzione con stampa 3D del file STL).

‹ pagina 12

Una volta ultimato il progetto della mascherina chirurgica, attraverso stampa 3D con tecnica additiva "Planmeca Creo 3D", questa è stata stampata con resina biocompatibile e quindi sterilizzata.

Previa anestesia locale, è stato sollevato un lembo (Fig. 8) che ha permesso di misurare lo spessore della cresta ossea e, di inserire la guida chirurgica verificandone il fit e la stabilità in appoggio sui denti adiacenti (Fig. 8). Il lembo aperto inoltre, ha consentito di regolarizzare e pulire la cresta con l'inserto piezoelettrico SLC prima di iniziare la preparazione del sito.

Interessante osservare la differenza tra la chiave di guida Rex rettangolare e la boccola di guida dell'impianto a vite che è rotonda (Fig. 9).

Attraverso la guida chirurgica, è stata iniziata la preparazione dei siti implantari: con la sequenza di frese calibrate per guidata, si è preparato il sito per l'impianto a vite, mentre con l'inserto piezoelettrico W2 è stata iniziata la preparazione guidata del sito per l'impianto REX PiezoImplant (Fig. 10). Alla rimozione della mascherina è possibile visualizzare il risultato della preparazione che ha permesso di ottenere un sito dalle linee nette e precise (Fig. 11).

Osserviamo infatti come la preparazione del sito per l'impianto Rex non cada nel centro della cresta che normalmente corrisponde alla posizione anatomica ma, come questa risulti essere più palatale per essere in asse con la soluzione protesica.

È stata completata quindi la preparazione del sito in profondità con l'inserto W2 e W3 senza l'ausilio della guida chirurgica in quanto la precedente osteotomia ha guidato alla corretta posizione. Verificata quindi la profondità di lavoro ottenuta, con il relativo fit gauge W2-W3 e successivamente, con l'inserto W4 è stata prepara la parte corticale del sito, guidata sempre dalla precedente osteotomia.

Dopo il controllo con l'apposito fit gauge W4 è stato possibile passare al posizionamento dell'impianto REX PiezoImplant (Fig. 12) e dell'impianto a vite (Fig. 13).

L'impianto Rex PiezoImplant, essendo a forma di cuneo, è stato inserito con tecnica press-fit mediante il percussore magnetico IPD, che stabilizza l'impianto e crea una moderata espansione ossea.

Si è passati quindi all'estrazione del 27 e del 28 e ad un intervento di preservazione di cresta con l'innesto di "Fisiograft bone Granular", mescolato con "I-PRF in fase liquida" e con l'applicazione di una "membrana di L-PRF" (Figg. 14a-14c) per poter poi nella seconda chirurgia, inserire un ulteriore impianto in posizione 27.

Per una buona integrazione dell'innesto, il sito post estrattivo è stato stimolato per ottenere del sanguinamento ed ottenere una buona guarigione. A posizionamento avvenuto è stata eseguita una endorale di controllo dei due impianti (Fig. 15).

Dopo la guarigione dell'innesto è stata effettuata una CBCT localizzata per programmare l'inserimento dell'impianto in posizione 27, questa cone beam a 5 mesi ha evidenziato una guarigione ottimale (Fig. 16). Nella sezione radiografica CBCT si può notare come la posizione di REX PiezoImplant ottenuta con chirurgia guidata, corrisponda perfettamente a quella decisa nel progetto iniziale con il software (Fig. 6).

A fine guarigione è stata eseguita la scopertura dell'impianto 26 ed ho posizionato una seconda guida chirurgica per l'inserimento dell'impianto in zona 27 (Fig. 17).

Effettuata la chirurgia, è stato rilevato l'impronta immediata con lo scanner intraorale utilizzando degli scanmarker specifici avvitati sui due impianti (Fig. 18).

Il provvisorio CAD avvitato, come visibile nella radiografia finale in cui è possibile notare anche l'utilizzo dei monconi digitali T-base (Fig. 19), è stato realizzato con tecnica chairside in PMMA fresato (Fig. 20) ed immediatamente consegnato al paziente (Fig. 21). Molto interessante osservare come la pianificazione 3D abbia consentito il corretto posizionamento dei canali delle viti passanti del ponte (Figg. 5, 19, 20).

Conclusioni

Questa rivoluzione digitale in campo implantologico, permette di pianificare attentamente i casi tenendo in considerazione i problemi anatomici e protesici, per arrivare al migliore compromesso (Fig. 20).

Per ottenere questo risultato, si utilizzano contemporaneamente tecnologie 3D di scansione, progettazione, esportazione e stampa, fino a realizzare una mascherina per guidare o assistere la chirurgia implantare.

La pianificazione attraverso il software, abbinata alla chirurgia guidata, consente un buon controllo dei numerosi requisiti richiesti per il successo dell'impianto a lungo termine, con una sensibile riduzione del rischio di errore.

La pianificazione della chirurgia con il software ed una guida alla corretta posizione dell'impianto ci permette oggi non solo di ottenere il posizionamento implantare nel rispetto dello spessore osseo disponibile ma anche di adeguare la posizione dell'impianto alle condizioni occlusali, alle necessità dei tessuti molli e duri fino ad influire sensibilmente e positivamente sul comportamento dei tessuti e sulla loro funzione.

Lo scopo di questo lavoro è stato quello di ottenere un progetto implantare preoperatorio in una cresta ossea sottile che tenesse conto dei principali requisiti anatomici, clinici e protesici, per realizzare una mascherina chirurgica che consentisse di guidare la chirurgia implantare all'inserimento del nuovo impianto cuneiforme REX PiezoImplant.

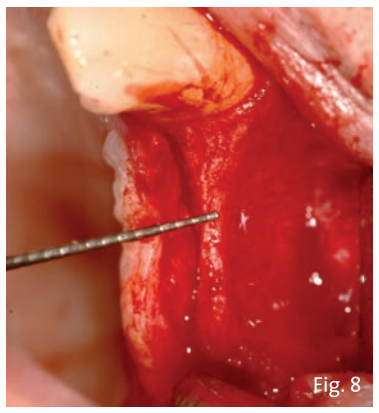

Fig. 8 - Sollevamento del lembo e misurazione dello spessore della cresta.

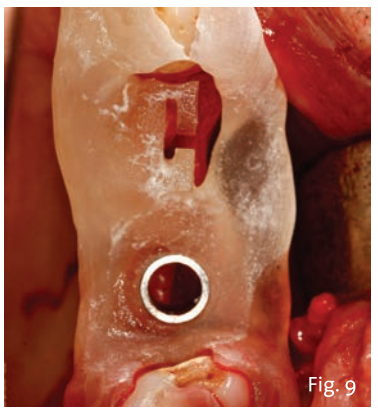

Fig. 9 - Posizionamento della dima chirurgica.

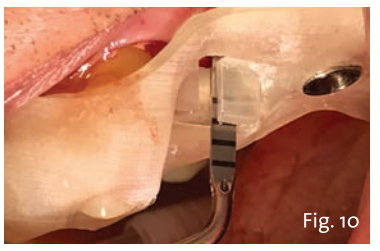

Fig. 10 - Preparazione con guida chirurgica del sito con gli inserti specifici PIEZOSURGERY per l'impianto a cuneo REX Piezoimplant.

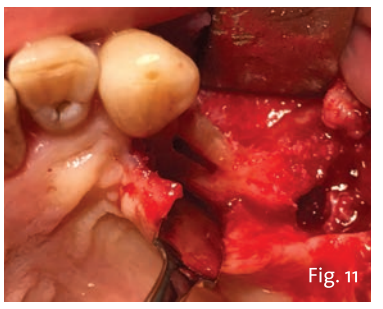

Fig. 11 - Sito preparato in chirurgia guidata per l'impianto a cuneo.

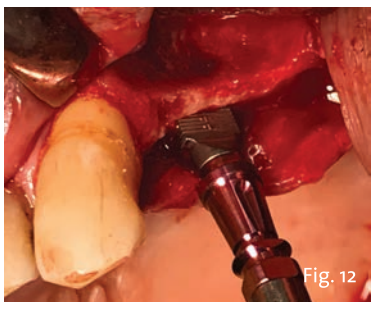

Fig. 12 - Inserimento dell'impianto REX PiezoImplant con il percussore IPD (implant placement device).

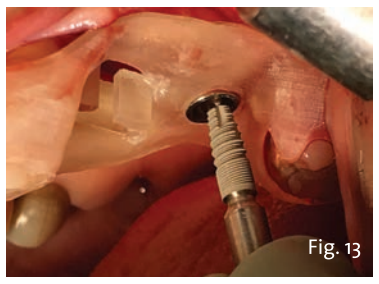

Fig. 13 - Inserimento dell'impianto convenzionale.

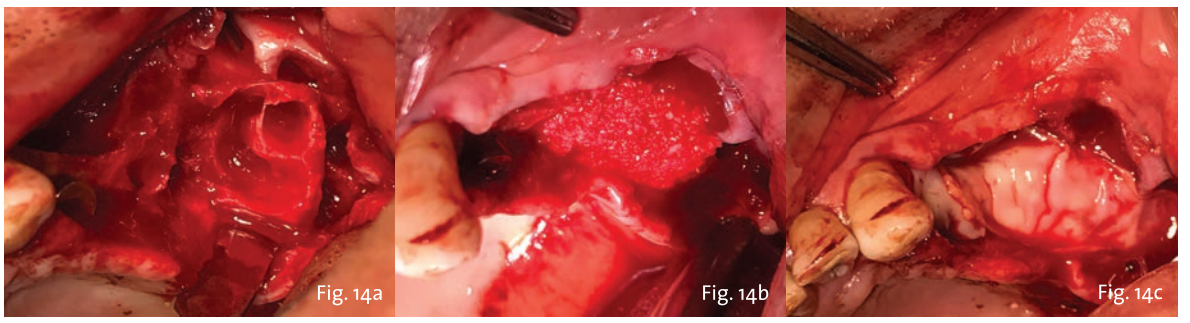

Figg. 14 a-c - Estrazione dei due denti distali e rigenerativa con Fisiograft bone granular e L-PRF.

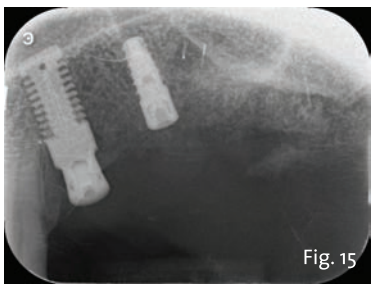

Fig. 15 - Controllo radiografico a fine intervento dei due impianti.

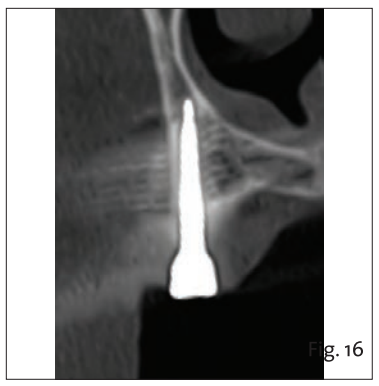

Fig. 16 - CBCT dopo 5 mesi per progettare in guidata l'impianto distale. Si nota quanto, nonostante lo scattering, l'impianto REX sia correttamente posizionato all'interno della sezione ossea.

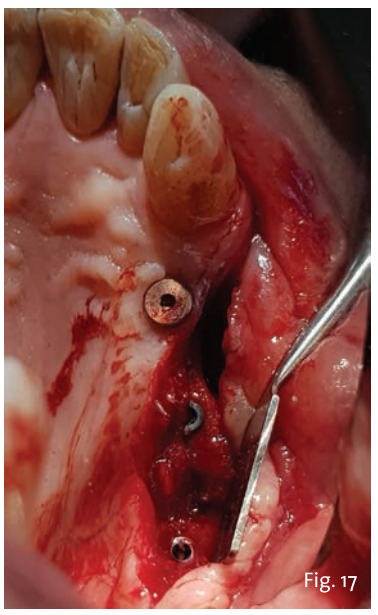

Fig. 17 - Riapertura dei due impianti ed inserimento guidato di un terzo impianto distale.

Fig. 18 - Scansione intraorale degli scanmarker avvitati su i due impianti per la realizzazione immediata di un provvisorio avvitato Cad-Cam.

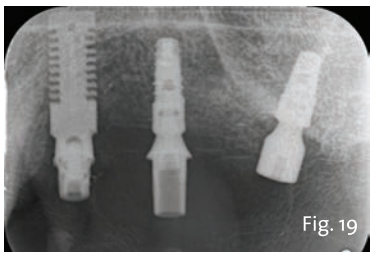

Fig. 19 - Controllo radiografico del provvisorio immediato avvitato ai 2 impianti.

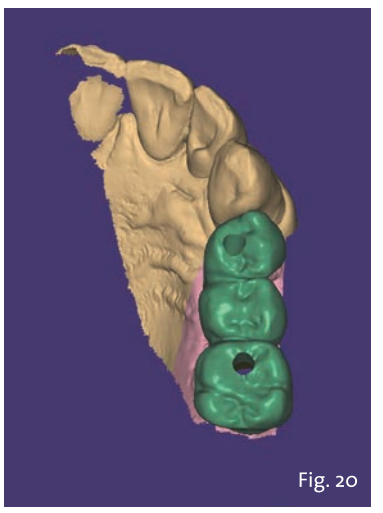

Fig. 20 - Disegno con EXOCAD del provvisorio immediato avvitato. È possibile notare quanto l'emergenza dei canali delle viti coincidono con la progettazione implanto-protesica fatta con il software per chirurgia guidata.

Fig. 21 - Posizionamento della protesi provvisoria avvitata (PMMA fresato).